

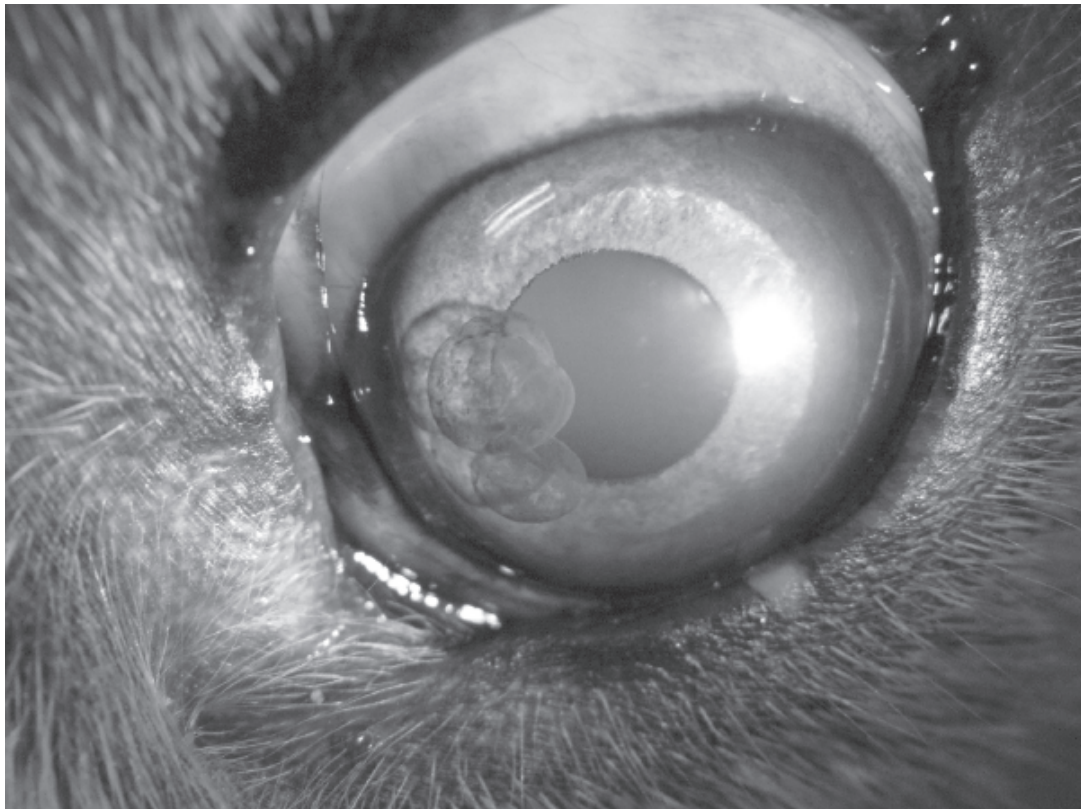
## Vet Quiz

อารีรัตน์ คงเจริญ\*

โรงพยาบาลสัตว์เพื่อการเรียนการสอน คณะสัตวแพทยศาสตร์ มหาวิทยาลัยมหิดล  
ถ.พุทธมณฑล สาย 4 ต.ศาลายา อ.พุทธมณฑล จ.นครปฐม 73170  
\*ผู้รับผิดชอบบทความ, E-mail: vsareerat@staff2.mahidol.ac.th

สุนัขพันธุ์โกลเด้นรีทรีฟเวอร์ เพศผู้ อายุ 6 ปี มาปรึกษาที่โรงพยาบาลสัตว์ คณะสัตวแพทยศาสตร์ มหาวิทยาลัยมหิดล ด้วยอาการมีไข้ต่ำๆ ผลการตรวจร่างกายทั่วไป ได้แก่การวัดอุณหภูมิ ตรวจฟังเสียงการเต้นของหัวใจ และเสียงการหายใจปกติ เยื่อเมือกมีสีปกติ

ตรวจตาพบว่ามึนปริมาณน้ำตาปกติ เยื่อตาขาวมีสีปกติ ไม่พบการอักเสบ แต่พบความผิดปกติดังภาพ



จงให้การวินิจฉัยความผิดปกติ

**เฉลย**

Iris cysts

**วิจารณ์**

Iris cysts เป็นความผิดปกติที่พบบ่อยๆ ลักษณะ กลวงลอยอยู่ในช่องหน้าตา (anterior chamber) หรือยึดติดอยู่กับม่านตา (iris) ก็ได้ ซึ่ง cysts ประกอบด้วยเซลล์เยื่อ ผนัง (epitheliums) และภายในมีของเหลวบรรจุอยู่ อาจพบเพียงก้อนเดียวหรือหลายก้อนก็ได้ พบได้บ่อยในสุนัขพันธุ์ โกลเด้นรีทรีฟเวอ์ บอสตันเทอร์เรีย และลาบราดอร์รีทรีฟเวอ์ ถ้าพบ cyst มีสีเข้มและอยู่ในลักษณะก้อนเดี่ยวๆ ต้องวินิจฉัย แยกกับเนื้องอกชนิดอื่นๆ ที่มีเม็ดสี

Iris cysts เกิดจาก เซลล์ผนังของม่านตา (iris) หรือ ciliary body เป็นความผิดปกติแต่กำเนิด (congenital abnormality) หรือเกิดขึ้นภายหลังมีการอักเสบภายในลูกตาก็ได้ โดยปกติแล้ว cyst ไม่ได้ทำให้เกิดความผิดปกติที่เด่นชัดต่อ ลูกตา ยกเว้นบางกรณีอาจทำให้กระจกตา (cornea) หรือแก้วตา (lens) ขุ่นได้ มีรายงานว่า cyst อาจเกี่ยวข้องกับการเกิดต้อหิน (glaucoma) และการอักเสบของuvea (uveitis) ในสุนัขพันธุ์ โกลเด้นรีทรีฟเวอ์ และเกรทเดน โดยไม่ทราบกลไกการเกิด ที่ชัดเจน แต่สันนิษฐานว่าการกดของ cyst อาจทำให้เกิด angle closure

Iris cysts ในแมว จะพบเป็นลักษณะตึงเนื้อที่มีสีเข้ม ยื่นออกมาจากขอบของรูม่านตา (pupil)

โดยทั่วไปแล้ว iris cyst ไม่จำเป็นต้องรักษายกเว้นใน กรณีดังต่อไปนี้

1. มีปริมาณ cysts เป็นจำนวนมาก ซึ่งอาจขัดขวาง การมองเห็น หรือเป็นปัจจัยโน้มนำให้เกิดต้อหินตามมา
  2. กระจกตาเกิดการบวมน้ำ (corneal edema) เนื่องจากการสัมผัสของ cysts กับผิวด้านในของกระจกตา (corneal endothelium)
  3. cysts ไปอุดตันรูม่านตา มีผลต่อการมองเห็น
  4. ความดันในลูกตาสูงขึ้น
  5. มี cysts หลายๆ ก้อนแตก และมีเศษเนื้อเยื่อไป อุดตัน trabecular meshwork หรือเกิด uveitis
- การรักษาทำได้โดยใช้เข็มเจาะออก หรือใช้ diode laser.

**เอกสารอ้างอิง**

- Charles L. Martin In: Ophthalmic Disease In Veterinary Medicine. Manson Publishing Ltd. 2005; 305-307
- Douglas Slatter In: Fundamentals Of Veterinary Ophthalmology. W.B.Saunders Company.20001; 330.