

Vet Quiz

อารีรัตน์ กงเจริญ*

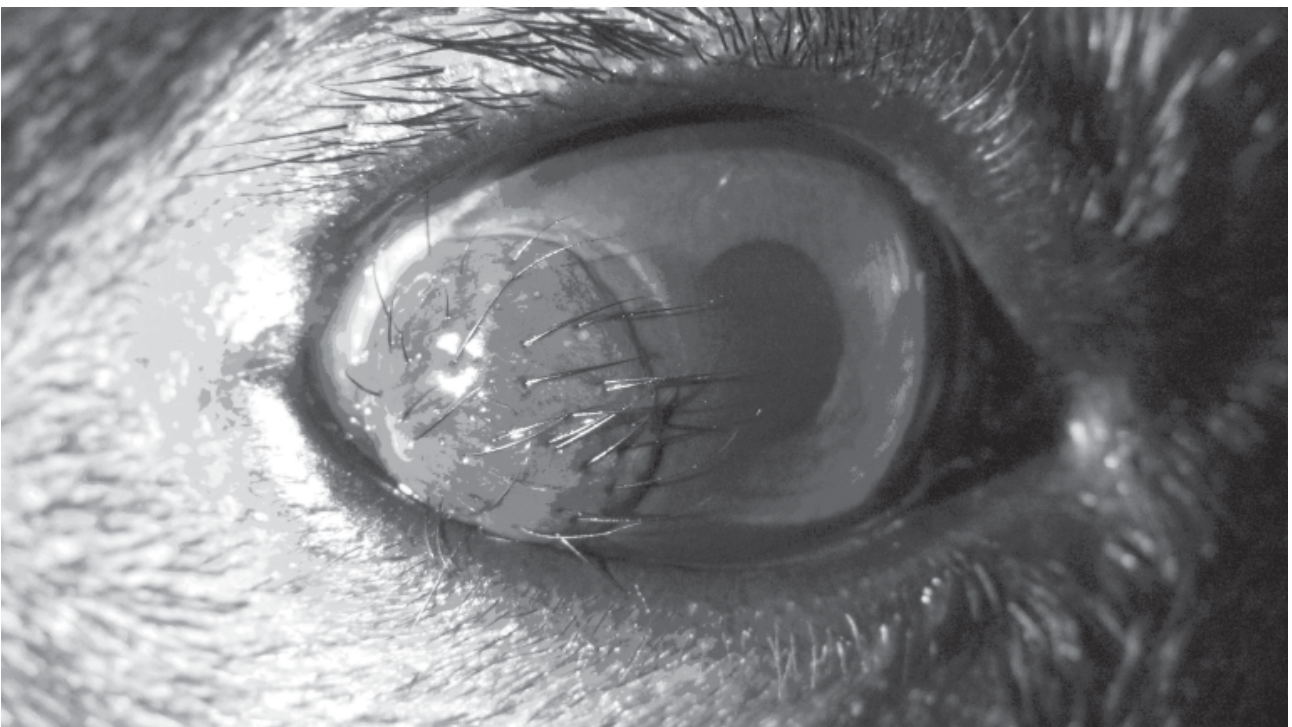
คณะสัตวแพทยศาสตร์ มหาวิทยาลัยมหิดล อ.พุทธมณฑล สาย 4 ต.ศาลายา อ.พุทธมณฑล จ.นครปฐม 73170

*ผู้รับผิดชอบบทความ, E-mail: asandy42@yahoo.com

สุนัขพันธุ์ French bulldog เพศเมีย อายุ 3 เดือนครึ่ง นน. 5.4 kg มาโรงพยาบาลด้วยอาการ มีเนื้อเยื่อผิดปกติในลูกตา และต้องการฉีดวัคซีน ตั้งเกตเห็นตั้งแต่ซั้ต่อมาตอนอายุ 1 เดือน

ตรวจร่างกาย อุณหภูมิ 101 องศาฟาเรนไฮน์ normal hydration, pink mucous membrane, CRT < 2 sec.

ตรวจตา พบความผิดปกติ ดังภาพ



จงให้การวินิจฉัยความผิดปกติ

เจดย

Corneal Dermoid

วิจารณ์

Corneal Dermoid เป็นความผิดปกติตั้งแต่กำเนิด (congenital disease) เนื่องจากเยื่อผิวของกระจกตา (corneal epithelial) มีต้นกำเนิดจาก surface ectoderm ขณะมีพัฒนาการ ส่วนของหนังตา (eyelids) ซึ่งมีต้นกำเนิดจาก ectoderm เช่นเดียวกัน ได้มีการเจริญเติบโตผิดตำแหน่ง มาติดที่กระจกตา หรือที่ตาขาว พบความผิดปกติ คือ มีก้อนเนื้อที่มีขนอยู่บนกระจกตา หรือเยื่อตาขาว

การรักษา ใช้การผ่าตัด โดยตัดเนื้อเยื่อบางส่วนของกระจกตาออก (Superficial keratectomy) หรือในกรณีเกิดความผิดปกติบนเยื่อตาขาวก็ตัดเยื่อตาขาวบริเวณนั้นออกไป

เอกสารอ้างอิง

Kirk N. Gelatt, Janice P. Gelatt In: Small Animal Ophthalmic Surgery. Butterworth-Heinemann. 2005;185-186.

Charles L.Martin In: Ophthalmic Disease in Veterinary Medicine. Manson Publishing Ltd. 2005;282-283.