

## What is your image diagnosis?

พิสุทธิ เพ็ญสิทธิพร\*

\*ผู้รับผิดชอบบทความ, E-mail: pisut\_123@hotmail.com

### ประวัติสัตว์ป่วย

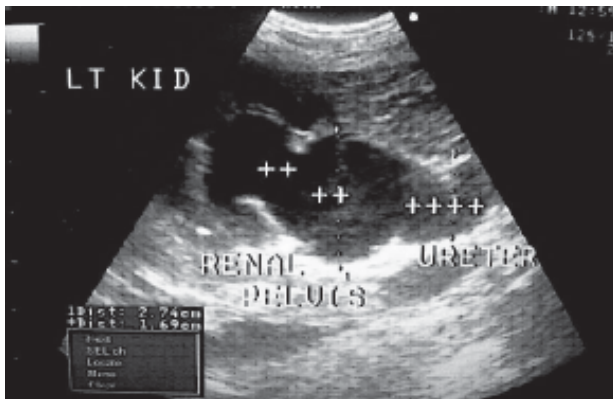
กวี สุนัขพันธุ์ผสม เพศผู้ อายุ 7 ปี พบอาการหอบช่องท้องกางขยายสุนัขปัสสาวะ สีใสปกติ แต่มีอาการปวดเกร็งเวลาสุนัขปัสสาวะ

### Blood chemistry profile

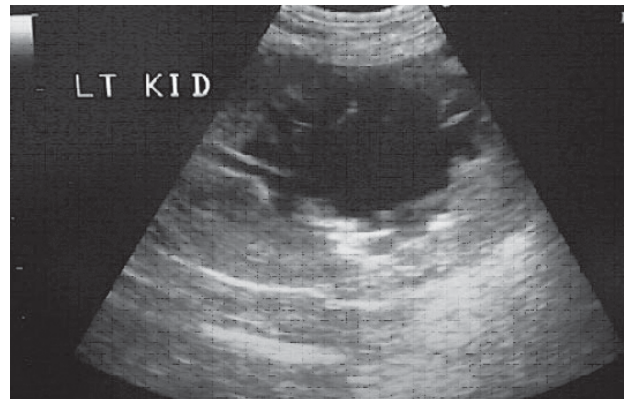
BUN = 30mg/dl (10-28 mg/dl)  
Creatinine = 1.3 mg/dl (0.5-1.5 mg/dl)  
Phosphorus = 5 mg/dl (2.5-6.2mg/dl)

RBC =  $5.8 \times 10^6/l$  ( $5.2-8.06 \times 10^6/l$ )  
Hct % = 34 % (37-55 %)  
WBC =  $20.5 \times 10^3/l$  ( $5.4-15.3 \times 10^3/l$ )  
PLT = 290000 /l (160000-5250000/l)

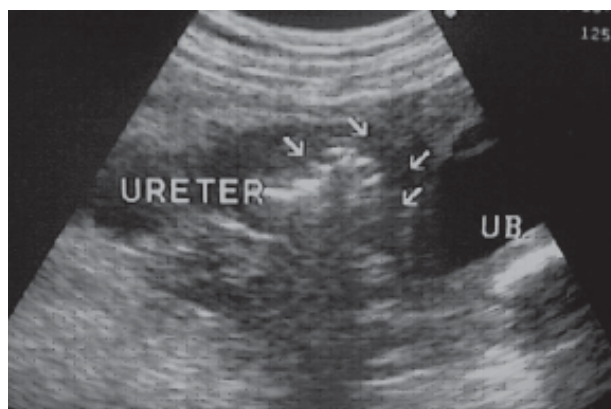
### ภาพอัลตราซาวด์



ภาพที่ 1 ภาพอัลตราซาวด์บริเวณไตด้านซ้าย (++++ คือ บริเวณ renal pelvis และ ureter ของไตด้านซ้าย)



ภาพที่ 2 ภาพอัลตราซาวด์บริเวณไตด้านซ้าย



ภาพที่ 3 ภาพอัลตราซาวด์บริเวณ ureter ของไตด้านซ้าย (UB = urinary bladder)